

## Werk

**Titel:** Il. Einzelbeobachtung eines Ileothorakopagen

**Jahr:** 1931

**PURL:** [https://resolver.sub.uni-goettingen.de/purl?251726223\\_1931\\_0004|log25](https://resolver.sub.uni-goettingen.de/purl?251726223_1931_0004|log25)

## Kontakt/Contact

[Digizeitschriften e.V.](#)  
SUB Göttingen  
Platz der Göttinger Sieben 1  
37073 Göttingen

✉ [info@digizeitschriften.de](mailto:info@digizeitschriften.de)

## II. Einzelbeobachtung von Ileothorakopagen.

## K.

Das pathologische Institut Göttingen erhielt durch gütige Vermittlung von Herrn Prosektor Dr. WEHRIG in Aachen das noch nicht zerlegte Präparat eines zweiköpfigen, dreibeinigen Monstrums, das unter E 4542/1929 gebucht worden ist.

Zur Vorgeschichte dieser Zwillingsbildung seien folgende von dem Geburtshelfer Herrn Dr. HANS WEIGAND<sup>16)</sup> in Aachen niedergelegten Einzelheiten wörtlich mitgeteilt.

„Am 1. XI. 1929 werde ich Nachmittags 3<sup>1</sup>/<sub>2</sub> Uhr erstmalig zu einer Patientin gerufen wegen Verdachtes auf Steißlage. Die Patientin, am Ende der Schwangerschaft, ist auffallend klein (145,50 cm). Der Mann sehr zierlich, ist etwa gleich groß. Wehenbeginn etwa 5 Uhr morgens, zugleich Blasensprung. Zwei Ärzte und eine Hebamme haben sich, anscheinend nur kurz, schon mit dem Fall beschäftigt. Ich werde von einer zweiten neu hinzugezogenen Hebamme gerufen. Die äußere Untersuchung des nicht gerade auffallend großen graviden Abdomens ergibt ziemlich massive, besonders nach oben hin feste Teile, während über der Symphyse ein ziemlich breiter, sich weich anführender zylindrischer Teil sitzt. Die im Uterusfundus befindlichen großen Teile sind zwar hart, zeigen aber keinerlei Ballotieren nach Art eines Kopfes. Da das Fruchtwasser schon seit 10<sup>1</sup>/<sub>2</sub> Stunden abgeflossen ist, erscheint mir das erklärlich. Kleine Teile sind nicht mit Sicherheit zu isolieren. Die Herztöne sind beiderseits deutlich rechts und links unterhalb des Nabels zu hören. Eine mehrmalige Kontrolle der Frequenz ergibt stets eine Verschiedenheit von 120—144, sodaß ich mit größter Wahrscheinlichkeit Zwillinge diagnostiziere. Rektal stoße ich ziemlich hoch oben auf einen etwas ins kleine Becken hineinragenden kleinen Teil, den ich als Knie und Oberschenkel anspreche. Über die Größe des Muttermundes kann ich mir leider kein richtiges Bild machen. Da die Wehen eben nicht gerade sehr gut sind, beschließe ich noch etwas abzuwarten.

Um 7 Uhr Abends untersuche ich erneut. Äußerlich keine Veränderung! Rektal kann ich jetzt deutlich einen tiefer getretenen Teil abtasten, an dessen Ende ich mit Sicherheit Finger zu fühlen glaube, zumal der Schaft des betreffenden Teiles glatt und lang erscheint. Ich vermute also, daß es sich um kleine Zwillinge in Kopf- und Steißlage handelt, und daß ein Arm vorgefallen ist. Da auf Befragen eine vorhergegangene innerliche Untersuchung verneint wird, die sofort gemessene Temperatur normal ist, ein Fortschreiten der Geburt bei dem engen Becken fast 2.—3. Grades und der Trockenheit der Geburtswege nicht mehr zu erwarten ist, entschließe ich mich, trotz des 14 Stunden vorausgegangenen Blasensprunges, zum sofortigen Kaiserschnitt, zumal die Eltern dringend ein lebendes Kind haben wollen.

Der Kaiserschnitt zeigte als erstes die linke Seite eines Kindes mit nach oben geschlagenem Bein. Diese wird entwickelt und der auf dem kleinen Becken sitzende Steiß extrahiert. Das andere nach unten gestreckte

16) Herr WEIGAND hat in der 91. Sitzung der niederrhein.-westfäl. Gesellsch. f. Gynaekol. und Geburtshilfe über dieses Vorkommnis berichtet.

rechte Bein folgt, wobei mir allerdings sofort noch ein drittes, nach oben geschlagenes, dem Rücken anliegendes, etwa von der Höhe des rechten Darmbeinkammes ausgehendes Bein zu Gesicht kommt. Nun wird das nach oben immer breiter werdende Abdomen extrahiert, das sich plötzlich in der Höhe des Rippenbogens teilt. Die zu kurze Nabelschnur muß infolge starker Spannung sofort zertrennt werden. Nun erscheinen 2 rechts und links im Fundus liegende Köpfe, die sich trotz der divergent wegstrebenden Tendenz leicht entwickeln lassen.

Bei der manuellen Lösung der Plazenta fühle ich nun deutlich einen sehr stark ausgeprägten Uterus bicornis, in dessen linkem Horn die Nachgeburt sitzt. Sie läßt sich ohne Schwierigkeit vollständig lösen und erscheint fast normal groß, etwa doppelt so dick wie gewöhnlich. Die Eihäute sind ebenfalls dick, auffallend gelb, mit zahlreichen Blutungsherden überdeckt. Die Nabelschnur ist sehr kurz, stark sulzig. Sie inseriert beinahe marginal. Die Blutung bis zum Schluß der Gebärmutter ist mäßig. Peritoneum und Bauchdecken werden in der üblichen Weise vereinigt. Dauer der Operation 45 Minuten. Nach etwa 10 Minuten ist Patientin wieder völlig klar. Narkose: Chloräthyl und Äther.“

8 Stunden nach der Geburt seien bei der Wöchnerin eklamptische Krämpfe eingetreten, die aber auf intravenöse Pernokton-Einspritzung alsbald schwanden, ebenso wie das bis zu 13  $\frac{0}{100}$  angestiegene Harneiweiß fast schlagartig auf  $\frac{1}{2}$   $\frac{0}{100}$  gesunken sei.

Über die neugeborene Zwillingssfrucht schrieb mir Herr Dr. WEIGAND: „Die durch Kaiserschnitt zutage geförderten, abdominal zusammen gewachsenen Zwillinge schrieten sofort kräftig und machten bis zum Rippenbogen beide für sich einen durchaus normalen Eindruck. Vom Rippenbogen abwärts bilden sie ein gemeinsames Ganzes. Ihr gemeinsamer Nabel liegt etwa 3 Querfinger unterhalb der Vereinigung in der Mitte. Sie sind sich gegenseitig leicht zugewandt, sodaß sie nicht auf ihrem Rücken liegen können, sondern beide auf ihrer rechten, resp. linken Seite. Von vorne gesehen scheinen sie zwei fast normal sitzende Beine zu haben, die aber etwas weit auseinander stehen und zwischen sich zwei große, schamlippenartige Gebilde erkennen lassen. Der rechte Fuß ist auf dem Fußrücken stark geschwollen und scheint klumpfußartig verändert.

. . . . Der rechte Zwilling (von vorn gesehen) hat ein drittes Bein, dessen Gelenk etwa an seinem eigenen Darmbeinkamm zu sein scheint. Er hält es fast parallel zur Wirbelsäule seines Gegenübers nach oben, sodaß der Fuß unter dessen rechtem Ohr liegt. Dieser Fuß erscheint massiver als normal und trägt auf seinem Rücken medial ein mehr fingerartiges Gebilde. Seine Zehen sind anormal. Die erste und zweite Zehe sind so klein, wie die 4. und 5., während die Mittlere sie um das doppelte bis dreifache überragt und ebenfalls mehr den Eindruck eines dicken Fingers macht.

Bei der Betrachtung von unten sieht man zwischen den fast normal aussehenden Gesäßbacken die dicken geschwollenen, schamlippenartigen Gebilde hervorquellen, die nach hinten auseinandergehen. Von ihren beiden hinteren Enden läuft ein konkav nach vorne verlaufender, geschwollener Weichteilbogen. Bei seiner näheren Betrachtung erkennt man rechts und links einen Anus . . . . . Die Schwellung der Labien und der Analgegend ist wahrscheinlich im Sinn einer Geburtsgeschwulst zu erklären. —

Die Nahrungsaufnahme der Kinder war gut. Sie zeigten keinerlei Besonderheiten in ihrem Verhalten. Allerdings haben sie beide hier und da schwärzliche Mengen erbrochen. Leider konnte ich davon nichts aufheben, da mir dies erst später mitgeteilt wurde. So besteht zunächst nach ihrem Verhalten die Aussicht, daß sie bei sorglicher Pflege weiterhin gedeihen werden.<sup>4</sup>

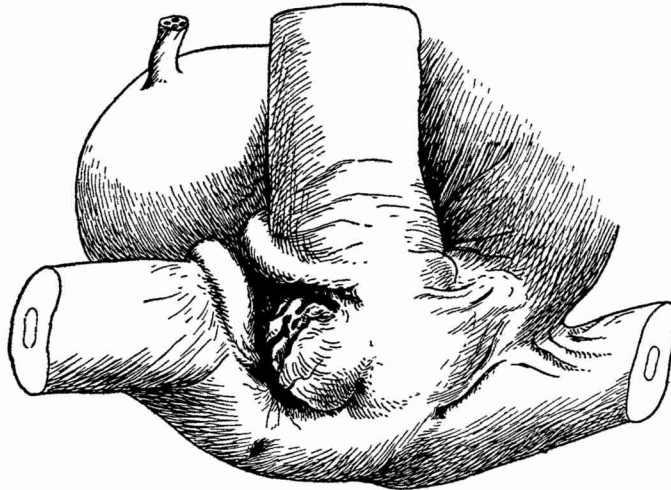
Diese Hoffnung erfüllte sich nicht. Einige Tage nach der Geburt fiel Dr. WEIGAND auf, daß das linke<sup>17)</sup> Kind „immer weniger zu sich nahm, so daß es den Eindruck machte, als würde es durch das andere miternährt. Dann aber fing es plötzlich an zu schwellen, wobei man gut die Grenze zwischen beiden Organismen erkennen konnte. Besonders gut war das in der Mittellinie vom Sternum zum Nabel der Fall. Nach etwa 2 weiteren Tagen schwoll es ab und das rechte begann Oedeme zu bekommen. Dieses Spiel wiederholte sich etwa 2—3 mal. Allerdings erholten sich beide danach nicht wieder sehr gut, sodaß ein langsamer, aber sicherer Verfall, besonders bei dem linken Zwilling festzustellen war, der schließlich gar keine Nahrung mehr zu sich nahm. Zugleich konnte man eine zunehmende Schwellung der Analgegend feststellen, die deutlich fluktuierte. Das Abdomen schwoll an, nicht im Sinne des Oedems, sondern der inneren Volumzunahme. Die Lebensäußerungen waren von jeher getrennt. Oft schrie das eine Kind, während das andere schlief. Die fingerartigen Gebilde auf dem Fuhrücken des 3. Beines wurden einzeln bewegt. Aus dem Anus entleerte sich zunächst normaler Stuhl, doch war er bald stark mit Urin vermischt. Schließlich entleerte sich bei Druck auf die oben erwähnte Schwellung der Steißbeingegend dünnflüssiger, mehr urinöser Stuhl, der in den letzten Tagen Gärungsgeruch annahm. Etwa 14 Tage p. p. rapider Verfall des linken Kindes, das anscheinend nur durch das rechte noch einigermaßen erhalten wurde. Es starb dann aber Samstag, den 16. November, während das rechts gelegene Kind am Sonntag etwa 8—10 Stunden später zu Grunde ging.“ Die Kinder sind also 16—17 Tage alt geworden.

Die Sektion (S. 536/1929) ergab folgende Einzelheiten: Vorgelegt ist die 39 cm lange, anscheinend weibliche Leiche einer sog. zusammengewachsenen Doppelbildung mit zwei Köpfen und vier Armen, sowie mit drei Beinen, von denen zwei einem linken und einem rechten Bein mit gewöhnlich gebildetem Fuß entsprechen, während sich an einer dritten, rückwärts gelegenen mittleren Beinanlage eine Unregelmäßigkeit der Zehen erkennen läßt. Zwischen und über 4 kürzeren, je zwei zu zwei symmetrisch angeordneten Zehen findet sich hier dorsal eine besonders große 2,5 cm lange, zehenartige Bildung (Tafel-Abb. 25 u. 26).

Zwischen den Oberschenkeln der beiden gewöhnlichen unteren Gliedmaßen sieht man gut entwickelte große Schamlippen (Text-Abb. 7). Gegen das Gesäß hin liegen zwischen diesen Schamlippen und senkrecht zu ihnen gerichtet zwei ungewöhnlich lange kleinere Schamlippen, welche wie durch den Querstrich eines großen lateinischen H, also durch eine Art von Querdamm verbunden sind. Dadurch sind zwei getrennte Spalten zwischen diesen Wülsten abgegrenzt. Links und rechts von diesem „Damm“ ist dementsprechend je eine etwa 1 cm tiefe, sondierbare, ziemlich weite kanalartige Öffnung vorhanden. Ein eigentlich ausge-

17) Von vorne gesehen links orientierte Fruchthälfte.

prägter After fehlt. Man kann zwei Steißbeine und Kreuzbeine in Verlängerung der Wirbelsäulen beider Früchten wahrnehmen. An ihrem Ende sieht man jeweils eine Foveola coccygealis.



Text-Abbildung 7.

Steißende des *Ileothoracopagus tripus* ♀ (Fall K).

Man sieht in die Vulva zwischen den unteren Enden der großen Schamlippen mit der quergestellten Anordnung der kleinen Schamlippen hinein. Mehr dorsal bemerkt man die beiden Steißgrübchen. Rechts im Bilde die dritte Beinanlage.

Der Leib des Monstrums wird durch einen Sektionsschnitt eröffnet. Es wölbt sich eine fast faustgroße Blase unterhalb des Nabels vor. Die Nabelschnur läßt vier Gefäße erkennen und zwar drei arterielle und ein venöses Gefäß, während ein weiteres ganz kleines Gefäß (Art. omphalomesenterica) nur mikroskopisch erkennbar ist und in Verödung begriffen erscheint. Ein Urachusrest ist auch histologisch nicht zu finden (Text-Abbildung 8).

Die Schädelhöhlen werden nicht geöffnet.

Die Gesichtsbildung ist gewöhnlich.

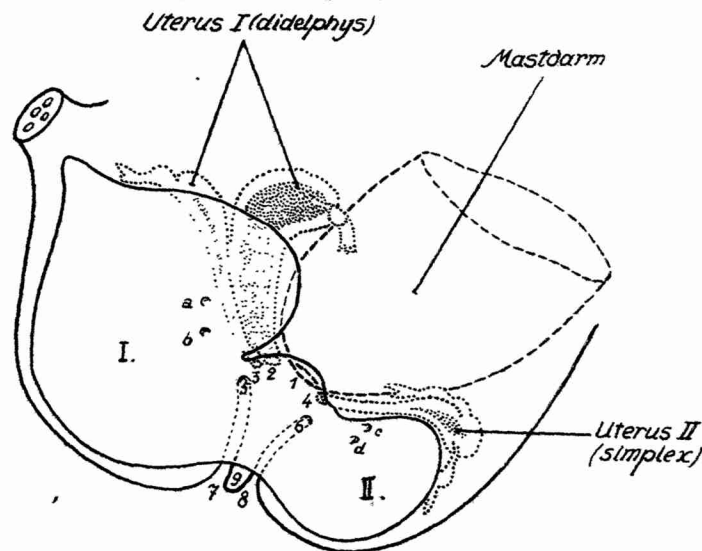
Die Brusthöhlen werden vom Bauch her ihrer Eingeweiden entblößt und im Zusammenhang mit den Eingeweiden der gemeinsamen Bauchhöhle aus dem Monstrum entfernt, wobei die Organe der hinteren Bauchhöhlengegend im Zusammenhang mit aus der Leiche entnommen werden.

Bei Besichtigung der faustgroßen blasenartigen Bildung, welche unter dem Nabelansatz hinter der vorderen Bauchwand gelegen ist, sieht man über den Scheitel dieser Blase nach der gemeinsamen Leber beider Fruchtanteile die V. umbilicalis von der Dicke eines Taubenfederkieses hinziehen. Die Vena umbilicalis teilt sich 1 cm von der Bauchwand entfernt in spitzem Winkel und verläuft dann nach 2 Richtungen, wobei sich ein stärkeres Gefäß zur r. Hälfte, ein schwächeres zur linken Hälfte der Leber begibt. Außerdem sieht man über jene blasige Bildung von links und rechts her aus der Tiefe des Beckens je einen flach gedrückten

Gefäßstrang zum Nabel verlaufen. Ein dritter derartiger Strang kommt mehr von rückwärts; es handelt sich um die Nabelarterien. Die fragliche blasige Bildung zeigt rückwärts von ihrem Scheitel eine sehr breite, an die Form des Uteruskörpers erinnernde Vorbauchung, von dem die eine Hälfte sich blasig anfühlt, während die andere Hälfte solid erscheint. Jede Hälfte setzt sich nach außen in eine Tube mit Eierstock fort.

Hinter der fraglichen blasigen Bildung in der Tiefe der Bauchhöhle sieht man ein mächtig aufgetriebenes Darmstück, den Mastdarm, der etwa 2 Daumen dick ist, an die fragliche Blase herantreten; dies geschieht tief im Becken; der Mastdarm verschmilzt dort mit der großen blasigen Bildung, bzw. ihrer Wand genau ebenso, wie dort die Fortsetzungen der zwei Anteile des Uterus ohne Grenze in die blasige Bildung übergehen, d. h. sich in ihrer Wand verlieren.

Jenseits des Mastdarms, ganz unten in der Beckenhöhle und mehr nach rückwärts und etwas zum linken Fruchtanteil gewendet, findet sich eine zweite blasige Vorstülpung, welche einen breiten, offenen Zu-



Text-Abbildung 8.

Vereinfachtes Schema der Kloakenverhältnisse  
des Pleothoracopagus tripus ♀ (Fall K).

- I u. II = Rechter und linker Blasenraum der Kloakenbildung.  
 1 = Gemeinsame Rektalöffnung in die Kloake.  
 2 u. 3 = Getrennte Mündungen der Vaginen des Uterus I i. d. Sinus urogenitalis. [Lage dieser Mündungen schematisch vereinfacht!]  
 4 = Mündung der Vagina des Uterus II i. d. Sinus urogenitalis.  
 5 u. 7 = Eingang und Ausgang des Canalis I des Sinus urogenitalis.  
 6 u. 8 = Eingang und Ausgang des Canalis II des Sinus urogenitalis.  
 9 = Septum zwischen den beiden Sinusausgangskanälchen.  
 a, b, c, d = 4 Harnleiterostien.

sammenhang mit der ersten blasigen Bildung aufweist. Zwischen dem Dickdarm und jener zweiten blasigen Vorstülpung sieht man einen weiteren kräftigen, sich solid anführenden einheitlichen Uteruskörper, der links und rechts je in ein Tubenhorn mit Ovar übergeht (Text-Abb. 8).

Bei Präparation von rückwärts her läßt sich feststellen, daß 4 Nebennieren vorhanden sind. Es verlaufen die Harnleiter der rückwärts, nahe der Mittellinie der Doppelbildung gelegenen 2 Nieren zu der nach rückwärts gelegenen kleineren blasigen Ausstülpung, während die Harnleiter der linken Niere der linken Fruchthälfte und der rechten Niere der rechten Fruchthälfte zu der großen, nach vorne gelegenen blasigen Ausstülpung ziehen; diese blasigen Ausstülpungen kommen einer Doppelkloake gleich.

Nach dem Aufschneiden der blasigen Kloakenbildung erkennt man die Harnleitermündungen in jeder der beiden Ausbauchungen, also zwei in dem größeren, nach vorne gelegenen Blasenanteil und zwei in dem kleineren, nach hinten gelegenen Blasenanteil sehr deutlich. Die Harnleiter lassen sich aber nicht glatt sondieren, da sie sehr gewunden sind. Es gelingt aber durch ihre Lichtung von oben her etwas Flüssigkeit gegen die Blasenräume durchzuspritzen. Auch sind sie nicht erweitert, ebensowenig wie die zugehörigen Nierenbecken. Die nach außen gelegenen Nieren sind gewöhnlich groß, ohne Besonderheit, während die gegen die Mittellinie hin gelegenen Nieren mehr scheibenförmig von Gestalt erscheinen. Keine der vier Nieren ist dystop.

Dort wo die beiden blasigen Kloaken-Ausstülpungen in einander übergehen, bilden sie einen Engpaß, der immerhin groß genug ist, einen Daumen durchschlüpfen zu lassen. Nach rückwärts etwa in der Mitte der leistenförmig begrenzten Wandenge ist eine Anzahl von Kanalmündungen zu erkennen. Man sieht und kann durch Sondierung einwandfrei feststellen, ein Nebeneinander von 6 Kanalostien, und zwar von vorne aus betrachtet und auf die Fruchtlage bezogen, am weitesten rechts die Mündung eines einzelnen Utero-Vaginalkanals der gespaltenen, zwischen Dickdarm und größerer Blasenauftreibung gelegenen Geschlechtsapparatur. Etwas dahinter liegt die Einmündung des Darmes, aus dem reichlich Kindspech in die Blasenbildung ausgetreten war. Dann folgt wieder eine Vaginalmündung, welche von dem erweiterten Anteil der eben genannten, nicht zur Einheit gelangten Geschlechtsapparatanlage des rechten Fruchtanteils herrührt. Schließlich folgt noch der Utero-Vaginalkanal der anderen einheitlich gebildeten, rückwärts gelegenen Geschlechtsapparatur. Zugleich gehen aber von dieser gemeinsamen Mündungsstelle etwas nach vorne konkav gekrümmt, teilweise in der Wand des kleineren hinteren Blasenanteils verlaufend, zwei durch ein Septum getrennte, stricknadelweite Kanäle ab, welche schließlich zwischen den durch ein Septum getrennten kleinen Schamlippenwülsten nach außen münden, sich demnach als Canales und Ostia Sinuum urogenitalium darstellen.

Die Beschaffenheit der Innenwand dieser blasigen Kloakenbildung zeigt nichts Auffälliges. Die Wandung ist überall glatt, verhältnismäßig dünn. Nur erwies sich der rechte Anteil der doppelten Uterusanlage, die mehr nach vorne orientiert war, stark muskulös, während die linke blasig aufgetrieben war und viel Schleim enthielt. Auch der rückwärts gelegene ordentlich gebildete Uterus war stark muskulös und nicht aufgetrieben.

Beide Herzen und Lungen erwiesen sich ordentlich gebildet. Beide Aorten nahmen den gewöhnlichen Verlauf.

Es bestand kein Herzbeuteldefekt und keine Zwerchfellslücke. Während in zwei Thoraxhöhlen vier getrennte Brustfellhöhlen bestanden, die von einem sehr breiten, aus vier Teilen mit zwei sehnigen Zentren versehenen Zwerchfell nach unten abgeschlossen erschienen, wurde eine einzige breite Leber mit zwei Gallenblasen festgestellt.

Zwei durchgängige Oesophagi führten in zwei regelrecht gelagerte Mägen, die jeweils nach links dem großen Magenbogen angelagert, eine Milz erkennen ließen. Nebennilzen waren nicht vorhanden. Zwei Pankreata fanden sich in gewöhnlicher Anordnung. Zwei sehr mobile Duodena gingen in zwei Jejuna über, deren Fortsetzungen als Ilea jeweils aufeinander loszogen, um sich 7 cm vor dem Übergang in den Dickdarm zu einem einzigen Darmrohr zu vereinigen. Dick- und Dünndarm hatten ein freies Gekröse, der Dickdarm war enorm erweitert und enthielt eine Menge krümeligen und wie wässrig verdünnten Kindspeches. Irgend eine Trübung des Bauchfells oder narbige Gewebsbrücken oder ausgetretene Kotteile waren in der Bauchhöhle nirgends zu bemerken.

Die Skelettverhältnisse, soweit sie sich am Leichenpräparat, das nicht weiter zerlegt und nicht mazeriert werden durfte, sowie aus Betrachtung mehrerer Röntgenbilder erkennen ließen, waren für den Fall eines Ileothorakopagus typisch. Zwei Thoraces mit zwei Brustbeinen waren monosymmetrisch seitlich und vorne bis zum Sternalende verschmolzen. Zwei Wirbelsäulen senkten sich mit zwei Kreuzbeinen kaudal konvergierend in den Beckenring. Zwischen den zwei Ossa sacra war mit einem intermediär gelegenen dritten Seitenwandbein des Beckens die dritte untere Gliedmaße gelenkig verbunden. Leider sind auf dem beigegebenen Röntgenbild durch ungeschickte Haltung der Arme und Hände des linken Fruchtanteils die Verhältnisse am Becken nicht klar auseinanderzuhalten. Sonst würde man sehen, daß nicht, wie es im Leben scheinen wollte, die dritte untere Extremität dem einen der beiden Fruchtanteile angehörte, sondern daß sie intermediär rückwärts als dritte Bildung zwischen beiden Fruchtanteilen entwickelt ist. Zwar zeigte sie nur 1 Femur, 1 Tibia und 1 Fibula, gleichwohl verweist aber die Eigenart der Zehenanordnung auf eine Verschmelzung und rudimentäre Umbildung aus zwei Fußanlagen (Tafel-Abb. 28!).

**Beurteilung:** Eine ganz regelrecht befundene ileothorakopagische Doppelbildung mit Entwicklung dreier Beine wurde hier festgestellt. Wie es in den vorausgehend geschilderten Beobachtungen von BARKOW und SERES bereits klar zutage getreten, so fand man hier innerhalb des Beckens zwei Urogenitalanlagen, und was im Fall der Schwestern Ritta und Christina nur angedeutet war, die Ausbildung der dritten unteren Extremität, das ist hier in deutlich erkennbarer Weise ausgeprägt gewesen.

So entspricht der Befund unseres Ileothorakopagus dem typischen Verhalten, wie es E. SCHWALBE gezeichnet hat; und es ist begreiflich, daß neben dem Namen „Ileothorakopagus“ Bezeich-